

Οστεονέκρωση των γνάθων μετά από ταυτόχρονη χορήγηση κορτικοστεροειδών και διφωσφονικών από το στόμα: Αναφορά περίπτωσης

Π. ΧΡΙΣΤΟΠΟΥΛΟΣ¹
Δ. ΠΑΠΑΔΗΜΟΠΟΥΛΟΣ²
Ι. ΜΕΛΑΚΟΠΟΥΛΟΣ³

ΠΕΡΙΛΗΨΗ

Η οστεονέκρωση των γνάθων από διφωσφονικά είναι μια σχετικά καινούρια νοσολογική οντότητα, η οποία μπορεί να εμφανιστεί με τη χορήγηση διφωσφονικών. Η από του στόματος χορήγηση ενοχοποιείται πολύ λιγότερο συγκριτικά με την ενδοφλέβια χορήγησή τους.

Για να θεωρηθεί μια περίπτωση ως οστεονέκρωση από διφωσφονικά, θα πρέπει ο ασθενής να έχει πάρει διφωσφονικά πριν ή συγχρόνως με τη διάγνωση, να παρατηρηθεί εκτεθειμένο νεκρωτικό οστό στην περιοχή των γνάθων για περισσότερο από 8 εβδομάδες και να μην έχει προηγηθεί ακτινοθεραπεία στην περιοχή της κεφαλής και του τραχήλου.

Οι ασθενείς που λαμβάνουν ταυτόχρονα με τα διφωσφονικά από το στόμα και κορτικοστεροειδή ή άλλα ανοσοκατασταλτικά φάρμακα θεωρούνται υψηλού κινδύνου για την εμφάνιση οστεονέκρωσης.

Παρουσιάζεται η περίπτωση γυναίκας 82 ετών, με οστεονέκρωση των γνάθων που λάμβανε διφωσφονικά από το στόμα ταυτόχρονα με κορτικοστεροειδή και γίνεται αναφορά στην πρόληψη και στη θεραπευτική αντιμετώπιση της νόσου σε αυτήν την ιδιαίτερη ομάδα ασθενών.

Ελληνική Ρευματολογία 2008, 19(4):335-339

Όροι ευρετηρίου: διφωσφονικά από το στόμα, κορτικοστεροειδή, οστεονέκρωση των γνάθων.

ΕΙΣΑΓΩΓΗ

Οι πρώτες περιπτώσεις οστεονέκρωσης των γνάθων (ΟΝΓΑΔ) που συσχετίστηκαν με την ενδοφλέβια χορήγηση διφωσφονικών σε ασθενείς με κακοήθη νόσο παρουσιάστηκαν στη διεθνή βιβλιογραφία το 2003¹⁻⁴. Από τότε έχουν υπάρξει πολλές δημοσιεύσεις,

¹Στοματικός & Γναθοπροσωπικός Χειρουργός, Λέκτορας Οδοντιατρικής Σχολής, Εθνικού και Καποδιστριακού Πανεπιστημίου Αθηνών

²Οδοντίατρος

³Στοματικός & Γναθοπροσωπικός Χειρουργός, PhD

ΠΙΝΑΚΑΣ 1. ΕΚΤΙΜΗΣΗ ΠΑΡΑΓΟΝΤΑ CTX 9

- CTX test >150pg/mL: αντιμετώπιση όπως οι γενικοί ασθενείς.
- CTX <150pg/mL: διακοπή φαρμάκου για 3-6 μήνες, με ή χωρίς χορήγηση υποκατάστατου.
- Επανάληψη CTX
- CTX <150pg/mL: παράταση της διακοπής.
- CTX <100pg/mL: αυξημένος κίνδυνος οστεονέκρωσης.

οι οποίες αναφέρονται στην ΟΝΓΑΔ ως μια καινούρια οντότητα που μπορεί να εμφανιστεί ανεξαρτήτως της οδού χορήγησης των διφωσφονικών, καθώς και της νόσου για την οποία χορηγήθηκαν⁵⁻⁸.

Τα διφωσφονικά χορηγούνται ενδοφλέβια, κυρίως σε ασθενείς με κακοήθη νόσο (πολλαπλό μυέλωμα, καρκίνο μαστού, πνεύμονα ή προστάτη κ.ά.), ενώ η πιο συχνή ένδειξη για την από του στόματος χορήγησή τους είναι η οστεοπόρωση. Η ενδοφλέβια χορήγησή τους ενοχοποιείται πολύ περισσότερο συγκριτικά με την από του στόματος χορήγηση για εμφάνιση ΟΝΓΑΔ. Επιπρόσθετα, ασθενείς που λαμβάνουν ταυτόχρονα με τα διφωσφονικά από το στόμα και κορτικοστεροειδή ή άλλα ανοσοκατασταλτικά φάρμακα θεωρούνται υψηλού κινδύνου για την εμφάνισή της^{9,10}.

Για να χαρακτηριστεί μία περίπτωση ως οστεονέκρωση από διφωσφονικά και να διαφοροδιαγνωσθεί από άλλα νοσήματα, πρέπει, σύμφωνα με την Αμερικανική Εταιρεία Στοματικής και Γναθοπροσωπικής Χειρουργικής (AAOMS)¹⁰, να ισχύουν οι παρακάτω προϋποθέσεις:

- Ο ασθενής να έχει πάρει διφωσφονικά συγχρόνως ή πριν τη διάγνωση
- Να παρατηρηθεί εκτεθειμένο νεκρωτικό οστό για περισσότερο από 8 εβδομάδες στην περιοχή των γνάθων, και
- Να μην έχει γίνει ακτινοθεραπεία στην περιοχή κεφαλής και τραχήλου.

ΠΕΡΙΓΡΑΦΗ ΠΕΡΙΠΤΩΣΗΣ

Γυναίκα 82 ετών, με ιστορικό ρευματοειδούς αρθρίτιδας (ΡΑ) και οστεοπόρωσης προσέρχεται

στο ιατρείο με αναφερόμενο πόνο στην κάτω γνάθο αριστερά και συνοδό μικρό εξωστοματικό οίδημα, για το οποίο λάμβανε αναλγητικά και κεφαλοσπορίνη β-γενιάς από τριημέρου. Σύμφωνα με το ιστορικό της, λάμβανε 5mg πρεδνιζολόνης από 15ετίας και λεφλουνομίδη για τη ΡΑ, αλενδρονάτη για περισσότερο από 6 έτη και σκευάσματα ασβεστίου με βιταμίνη D3, ενώ ταυτόχρονα ήταν σε αγωγή με βεραπαμίλη και τριμεταζινίδη. Κατά την κλινική εξέταση, διαπιστώθηκε επώδυνη διόγκωση με συνοδό συρίγγιο στη γλωσσική περιοχή της κάτω γνάθου, αντίστοιχα προς στους προγομφίους, οι οποίοι είχαν εξαχθεί παλαιότερα (Εικόνα 1).

Ζητήθηκε έλεγχος με πανοραμική ακτινογραφία γνάθων, ο οποίος έδειξε σκίαση με περιφερική διαυγαστική περιοχή στην πάσχουσα περιοχή (Εικόνα 2). Με πιθανή την κλινική διάγνωση της ΟΝΓΑΔ και μετά από συνεννόηση με τους θεράποντες ιατρούς, αποφασίστηκε η σταδιακή μείωση και διακοπή της θεραπείας με κορτικοστεροειδή για δέκα ημέρες, καθώς και η οριστική διακοπή της αλενδρονάτης.

Με τροποποίηση της αντιμικροβιακής αγωγής και χορήγηση αμοξικιλίνης και μετρονιδαζόλης, έγινε αφαίρεση του οστικού απολύματος με τοπική αναισθησία και μικρή τομή στην κορυφή της φατνιακής ακρολοφίας. Η ιστολογική εξέταση του απολύματος έδειξε τμήματα πεταλιώδους οστού με κενές οστικές κρύπτες και οστεορρηκτική παρυφή που περιβάλλονται από επιθήλιο και κοκκίωδη ιστό, ενώ στην επιφάνειά του διακρίνονταν αποικίες μικροοργανισμών. Η διάγνωση ήταν νεκρωμένο τμήμα οστού με χαρακτηριστικά οστεονέκρωσης από διφωσφονικά.

Η επούλωση του τραύματος παρουσίασε μι-

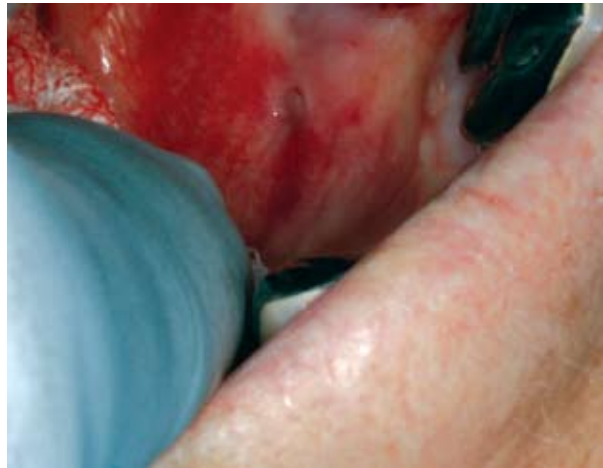
κρή καθυστέρηση, ενώ και ο συριγγώδης πόρος επουλώθηκε. Κατά τη μετεγχειρητική παρακολούθηση, και συγκεκριμένα 4 μήνες μετά, η ασθενής ανέφερε πόνο και μικρή εξωστοματική διόγκωση, η οποία αντιμετωπίστηκε με τη χορήγηση αντιμικροβιακής αγωγής.

ΣΥΖΗΤΗΣΗ

Η ΟΝΓΑΔ εντοπίζεται και στις δύο γνάθους, συχνότερα όμως στην κάτω, σε ποσοστό πάνω από 60%. Κλινικά παρατηρείται μικρής ή μεγάλης έκτασης αποκαλυμμένο οστό, το οποίο και παραμένει χωρίς λοίμωξη για μεγάλο χρονικό διάστημα, ενώ ο ασθενής δε λαμβάνει αντιβιοτικά. Σε περίπτωση λοίμωξης, παρατηρείται έντονος πόνος στην περιοχή, ενώ μπορεί να εμφανιστούν ενδοστοματικά ή και, σε προχωρημένα στάδια, εξωστοματικά συρίγγια που εμφανίζουν εξάρσεις και υφέσεις. Το ενδοστοματικό συρίγγιο μπορεί να αποτελεί και τη μοναδική εκδήλωση της νόσου. Η λοίμωξη είναι δυνατό να επεκταθεί στα διάφορα ανατομικά μέρη της τραχηλοπροσωπικής χώρας και, σε περιπτώσεις συνοδού φαρμακευτικής ανοσοκαταστολής, μπορεί ακόμη και να θέσει σε κίνδυνο τη ζωή του ασθενούς¹¹.

Η ΟΝΓΑΔ συνδέεται με οδοντιατρικές θεραπείες, όπως οι εξαγωγές δοντιών και οι χειρουργικές επεμβάσεις στο στόμα, με την παθολογία των δοντιών και του περιοδοντίου και με τοπικό τραύμα. Ωστόσο, έχουν περιγραφεί και περιπτώσεις αυτόματης εμφάνισης στην έσω λοξή γραμμή της κάτω γνάθου¹². Οι Marx και συν.⁹ αναφέρουν ότι η ΟΝΓΑΔ που εμφανίζεται σε ασθενείς που λαμβάνουν διφωσφονικά από το στόμα έχει κατά 50% αυτόματη εμφάνιση.

Για τους ασθενείς που πρόκειται να λάβουν ή λαμβάνουν ήδη ενδοφλέβια διφωσφονικά ισχύει ό,τι και για τους ασθενείς που πρόκειται να ακτινοβοληθούν ή έχουν ήδη ακτινοβοληθεί⁶⁻¹⁰. Δεν υπάρχουν στοιχεία που να αποδεικνύουν ότι η διακοπή της ενδοφλέβιας χορήγησης διφωσφονικών μειώνει τον κίνδυνο εμφάνισης οστεονέκρωσης των γνάθων ή βοηθά στη επούλωση των βλαβών όταν εμφανιστούν. Επομένως, οι ασθενείς που πρόκει-

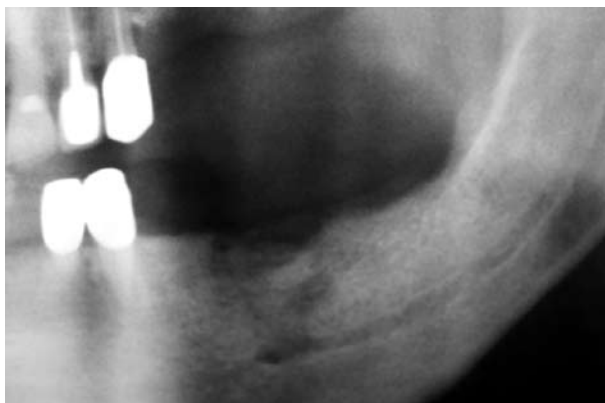

Εικόνα 1. Ενδοστοματικό συρίγγιο στην κάτω γνάθο αριστερά.

ται να υποβληθούν σε θεραπεία με ενδοφλέβια διφωσφονικά θα πρέπει να ολοκληρώνουν πλήρως την οδοντιατρική τους θεραπεία, σαράντα ημέρες πριν από την έναρξη χορήγησης του φαρμάκου. Στη φάση αυτή, θα πρέπει να εξαγονται όλα τα δόντια με αμφίβολη πρόγνωση, να αποκαθίσταται πλήρως η υγεία των οδοντικών και περιοδοντικών ιστών και ο ασθενής να διδάσκεται σχολαστική στοματική υγιεινή. Οι χειρουργικές οδοντιατρικές επεμβάσεις θα πρέπει να αποφεύγονται μετά την έναρξη της θεραπείας και, εφόσον αυτές είναι απόλυτα επιβεβλημένες, θα πρέπει να είναι κατά το δυνατόν ατραυματικές και να γίνονται με ισχυρή αντιβιοτική κάλυψη. Η προληπτική αγωγή φαίνεται ότι μειώνει την εμφάνιση της ΟΝΓΑΔ σε ασθενείς με πολλαπλό μυέλωμα¹².

Αντίθετα, η οστεονέκρωση που εκδηλώνεται ως επιπλοκή της από του στόματος χορήγησης διφωσφονικών, όχι μόνο είναι λιγότερο συχνή, αλλά και η έκβασή της είναι προβλέψιμη, καθώς ανταποκρίνεται καλύτερα στη θεραπεία¹⁰. Η διακοπή της από του στόματος χορήγησης των διφωσφονικών για 4-6 μήνες έχει βρεθεί ότι βοηθά στην καλή και χωρίς επιπλοκές επούλωση, σε περιπτώσεις οστεονέκρωσης¹⁰.

Προδιαθεσικοί παράγοντες για την εμφάνιση ΟΝΓΑΔ θεωρούνται ο διαβήτης, το κάπνισμα, η χρήση αλκοόλ, η κακή στοματική υγιεινή και τα



Εικόνα 2. Οστεονέκρωση κάτω γνάθου.

ανοσοκατασταλτικά φάρμακα. Οι ασθενείς που λαμβάνουν ταυτόχρονα διφωσφονικά από το στόμα και κορτικοστεροειδή παρουσιάζουν αυξημένο κίνδυνο εμφάνισης ΟΝΓΑΔ, αλλά και μειωμένη ανταπόκριση μετά τη διακοπή της χορήγησης των διφωσφονικών. Αυτό οφείλεται στην ανοσοκατασταλτική δράση των κορτικοστεροειδών, η οποία προκαλεί καταστολή του οστικού μεταβολισμού κατά τη φάση της χορήγησης των διφωσφονικών, αλλά και καθυστέρηση της επαναφοράς του σε φυσιολογικά επίπεδα όταν αυτά διακοπούν⁹.

Η οδοντιατρική αντιμετώπιση των ασθενών που πρόκειται να ξεκινήσουν ή βρίσκονται ήδη σε θεραπεία με διφωσφονικά από το στόμα για διάστημα μικρότερο των 3 ετών δε διαφέρει από αυτή του γενικού πληθυσμού. Αντίθετα, αν η διάρκεια της θεραπείας υπερβαίνει το χρονικό αυτό διάστημα ή συνυπάρχουν και άλλοι προδιαθεσικοί παράγοντες, ο κίνδυνος εμφάνισης της νόσου αυξάνει και είναι απαραίτητη η διακοπή της θεραπείας πριν και μετά από εξαγωγές ή χειρουργικές επεμβάσεις στο στόμα⁹. Επομένως, οι ασθενείς με ταυτόχρονη λήψη διφωσφονικών από το στόμα και κορτικοστεροειδών, για να ελαχιστοποιήσουν τον κίνδυνο εμφάνισης ΟΝΓΑΔ, θα πρέπει να διακόπτουν τη χορήγηση των διφωσφονικών για 3 μήνες πριν και 3 μήνες μετά από κάθε χειρουργική επέμβαση στο στόμα, εφόσον το βασικό τους νόσημα επιτρέπει τη διακοπή αυτή⁹.

Σημαντικό ρόλο στην πρόγνωση, τόσο της εμ-

φάνισης, όσο και της εξέλιξης της οστεονέκρωσης των γνάθων από διφωσφονικά που χορηγούνται από το στόμα έχουν οι δείκτες αναδιαμόρφωσης οστού⁹⁻¹⁰. Η αναγκαιότητα και η διάρκεια της διακοπής μπορεί να καθοριστεί από τα επίπεδα ορού του τελοπεπτιδίου CTX, όπως ενδεικτικά φαίνεται στον Πίνακα 1. Θα πρέπει να τονιστεί ότι οι τιμές των επιπέδων CTX καθορίζονται ανάλογα με το αντιδραστήριο που χρησιμοποιείται.

Η θεραπευτική αντιμετώπιση της ΟΝΓΑΔ περιλαμβάνει καλή υγιεινή, με συστηματική χορήγηση αντισηπτικών διαλυμάτων (διάλυμα χλωρεξιδίνης 0,12%). Αντιβιοτικά χορηγούνται μόνο σε περίπτωση εμφάνιση λοίμωξης και η χορήγησή τους θα πρέπει να διαρκεί 14 ημέρες ή μέχρι την αποδρομή των συμπτωμάτων. Η διακοπή των από του στόματος χορηγουμένων διφωσφονικών για διάστημα 4-6 μηνών συνήθως οδηγεί σε οστική επούλωση και ο άμεσος ευρύς χειρουργικός καθαρισμός θα πρέπει να αποφεύγεται. Αν παρατηρηθεί οστικό απόλυμα θα πρέπει να αφαιρείται χειρουργικά με την προϋπόθεση της, παρουσίας υψηλών τιμών CTX.

ΣΥΜΠΕΡΑΣΜΑΤΑ

Οστεονέκρωση των γνάθων παρατηρείται σε ασθενείς που λαμβάνουν διφωσφονικά από το στόμα. Είναι μία επιπλοκή που δεν είναι ιδιαίτερα συχνή, είναι λιγότερο σοβαρή και ανταποκρίνεται καλύτερα στη θεραπεία, σε σχέση με την οστεονέκρωση που προκαλείται από την ενδοφλέβια χορήγηση των διφωσφονικών.

Η ταυτόχρονη λήψη κορτικοστεροειδών ή άλλων ανοσοκατασταλτικών φαρμάκων αυξάνει τον κίνδυνο εμφάνισης ΟΝΓΑΔ και μειώνει την ανταπόκριση στη θεραπεία. Οι ασθενείς αυτοί, προκειμένου να υποβληθούν σε μια εξαγωγή δοντιού ή σε μια χειρουργική επέμβαση στο στόμα, θα πρέπει να διακόπτουν τα διφωσφονικά για 3 μήνες πριν και για 3 μήνες μετά την επέμβαση. Σε περίπτωση εμφάνισης οστεονέκρωσης θα πρέπει η χορήγησή τους να διακόπτεται για 4-6 μήνες, ενώ θα πρέπει να ελέγχονται τα επίπεδα CTX ορού και, ανάλογα με τις τιμές τους, να καθορίζεται η διάρκεια της διακοπής των διφωσφονικών.

ABSTRACT

Osteonecrosis of the mandible due to co-administration of oral bisphosphonates and corticosteroids. Case report

Christopoulos P¹., Papadimopoulos D²., Melakopoulos I³.

¹Maxillofacial Surgeon, Lecturer, ²Dentist, ³Maxillofacial Surgeon, PhD

Osteonecrosis associated with the use of oral bisphosphonates is less frequent, less severe, more predictable and responds better to treatment, than intravenous diphosphonates related osteonecrosis. However, concomitant use of corticosteroids causes a further suppression of the bone turnover augmenting the risk of osteonecrosis. Our aim is to present a case of osteonecrosis of the mandible, in a 82 year-old female, due to co-administration of oral diphosphonates and corticosteroids for a period of over 5 years. The patient was treated with minimally invasive sequestrectomy, after modification of the drug therapy. Co-administration of corticosteroids and oral disphosphonates in relation with oral surgery procedures may lead to osteonecrosis of the jaws.

Hellenic Rheumatology 2008, 19(4):335-339

Key words: oral diphosphonates, corticosteroids, co-administration, osteonecrosis of the jaw.

ΒΙΒΛΙΟΓΡΑΦΙΑ

1. Wang J, Goodger Nm, Pogrel MA. Osteonecrosis of the jaws associated with cancer chemotherapy. J Oral Maxillofac Surg 2003; 61:1104-1107.
2. Migliorati C. Bisphosphonates and oral cavity avascular bone necrosis. J Clin Oncol 2003; 21:4253-4254.
3. Ι. Δημητρακοπουλος, Χ. Μαγοπουλος, Α. Τριανταφυλλιδου, Ν. Λαζαριδης, Δ. Καρακασης. Οστεονέκρωση των γνάθων σε ασθενείς που λαμβάνουν διφωσφονικά. Σύγχρονη θεώρηση ενός νέου κλινικού προβλήματος. Hellenic Arch Oral Maxillofac Surg 2004; 5:267-277.
4. Ι. Μελακοπουλος, Α. Πατρικιου. Οστεονέκρωση της κάτω γνάθου από χρήση διφωσφονικών. Περιγραφή περίπτωσης. Στοματολογία 2005; 62:31-34.
5. Ruggiero S, Mehrotra B, Rosenberg T, Engroff S. Osteonecrosis of the jaws associated with the use of bisphosphonates: a review of 63 cases. J Oral Maxillofac Surg 2004; 62:527-534.
6. Marx Re, Sawatari Y, Fortin M, Broumand V. Bisphosphonate-induced exposed bone (osteonecrosis/osteopetrosis) of the jaws: risk factors, recognition, prevention, and treatment. J Oral Maxillofac Surg 2005; 63:1567-75.
7. Bamias A, Kastritis E, Bamia C, Mouloupoulos La, Melakopoulos I, Bozas G, et al. Osteonecrosis of the jaw in cancer after treatment with bisphosphonates: incidence and risk factors. J Clin Oncol 2005; 23:8580-7.
8. Dimopoulos Ma, Kastritis E, Anagnostopoulos A, Melakopoulos I et al. Osteonecrosis of the jaw in patients with multiple myeloma treated with bisphosphonates: evidence of increased risk after treatment with zoledronic acid. Haematologica. 2006; 91:968-71.
9. Marx R, Cillo J, Ulloa J. Oral bisphosphonate-Induced osteonecrosis: Risk factors, prediction of risk using serum CTX testing, prevention, and treatment. J Oral Maxillofac Surg 2007; 65:2397-2410.
10. Advisory Task Force On Bisphosphonate-Related Osteonecrosis Of The Jaws, American Association Of Oral And Maxillofacial Surgeons. American Association of Oral and Maxillofacial Surgeons position paper on bisphosphonate-related osteonecrosis of the jaws. J Oral Maxillofac Surg 2007; 65:369-76.
11. Melakopoulos I, Karageorgopoulos De, Christodoulou C, Skarlos Dv, Falagas ME. Tooth and consequences. Am J Med 2008 Jul; 121(7):577-9.
12. Dimopoulos Ma, Kastritis E, Bamia C, Melakopoulos I, Gika D, Roussou M, Migkou M, Eleftherakis-Papaiakovou E, Christoulas D, Terpos E, Bamias A. Reduction of osteonecrosis of the jaw (ONJ) after implementation of preventive measures in patients with multiple myeloma treated with zoledronic acid. Ann Oncol 2008 Aug 9.